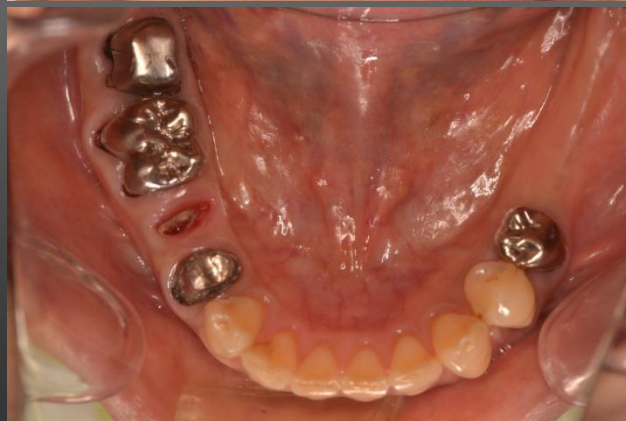
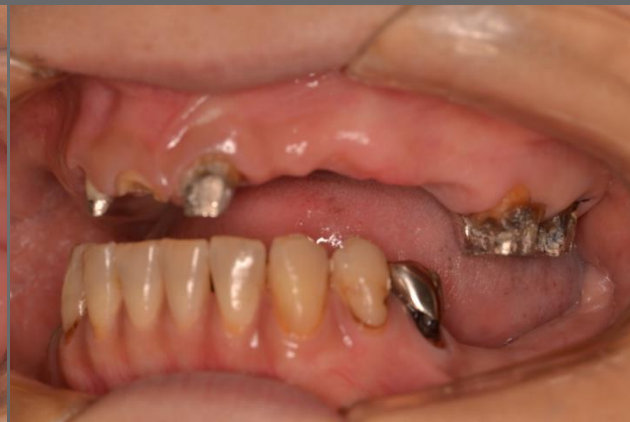
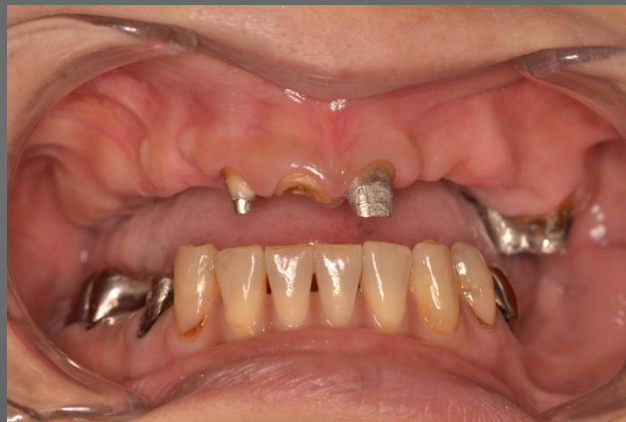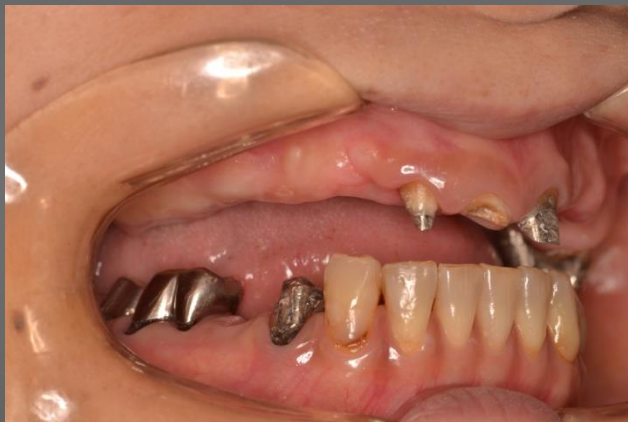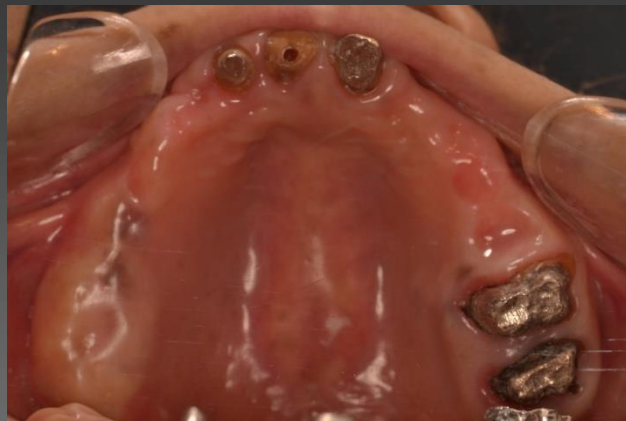症例 2 : 46歳 女性
術前口腔内写真

(前・臼歯部にインプラントを埋入) (H28). 7



治療計画：インプラントの選択

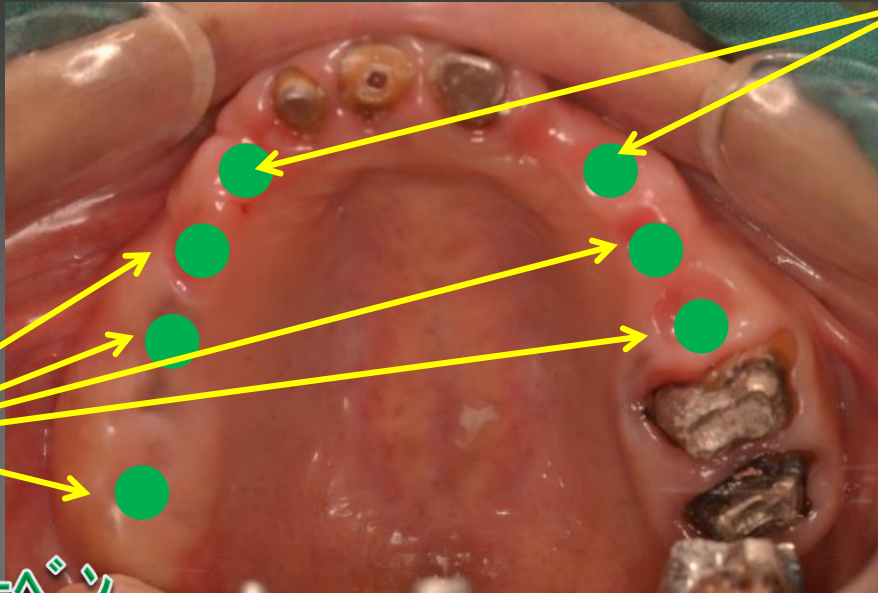
2回法

テーパード・スクリュー・ベン

トMP-1

φ3.7mm×11.5mm

L

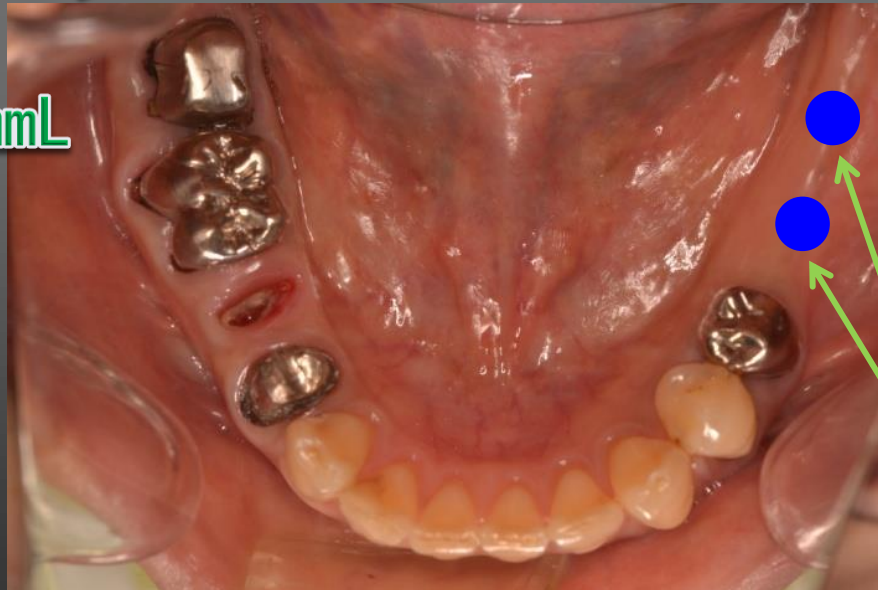

2回法

テーパード・スクリュー・ベン

トMP-1

φ3.7mm×10mmL

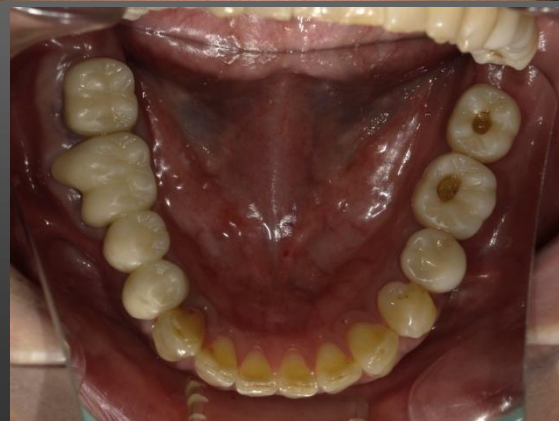
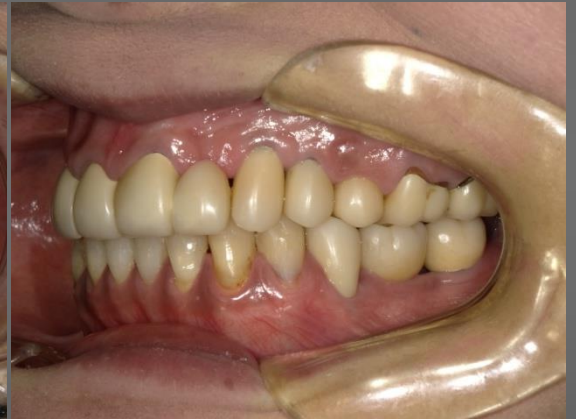
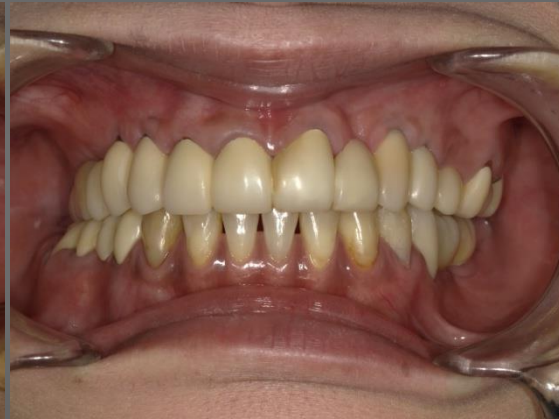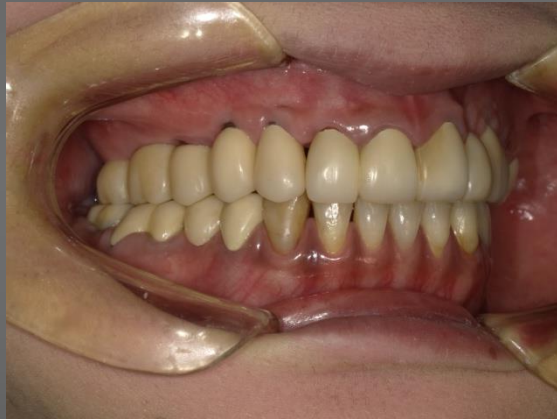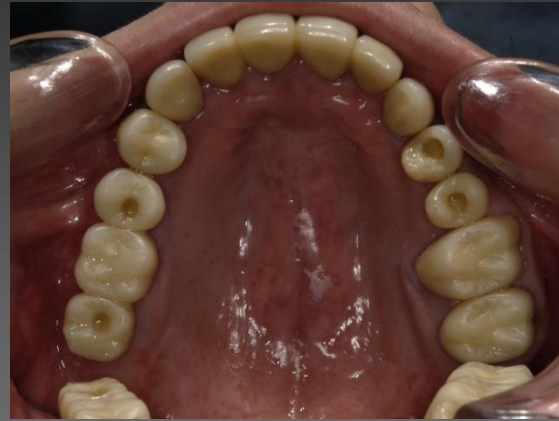1回法

テーパード・スイスプラス

φ3.7mm×10mmL

術後口腔内写真



術前・術後パノラマレントゲン写真

